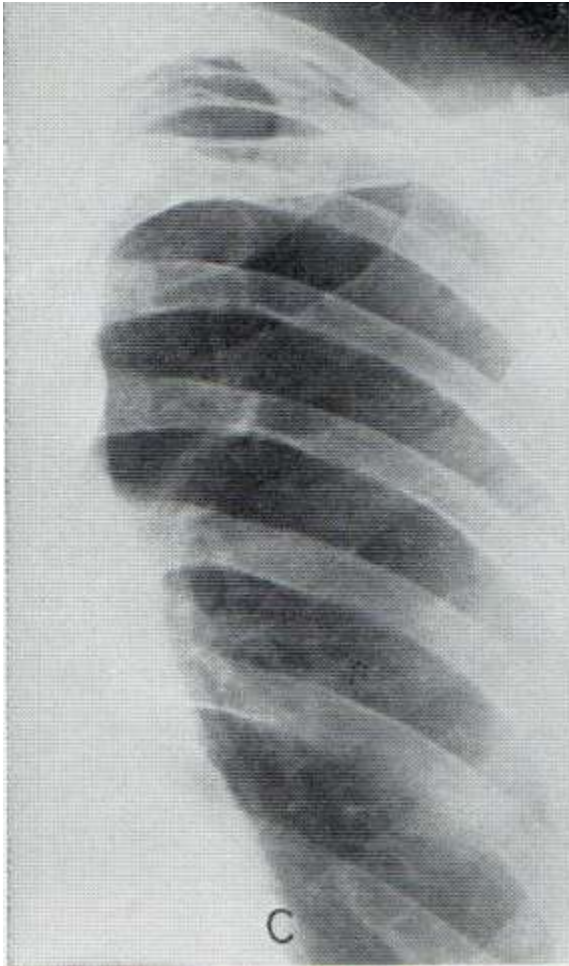
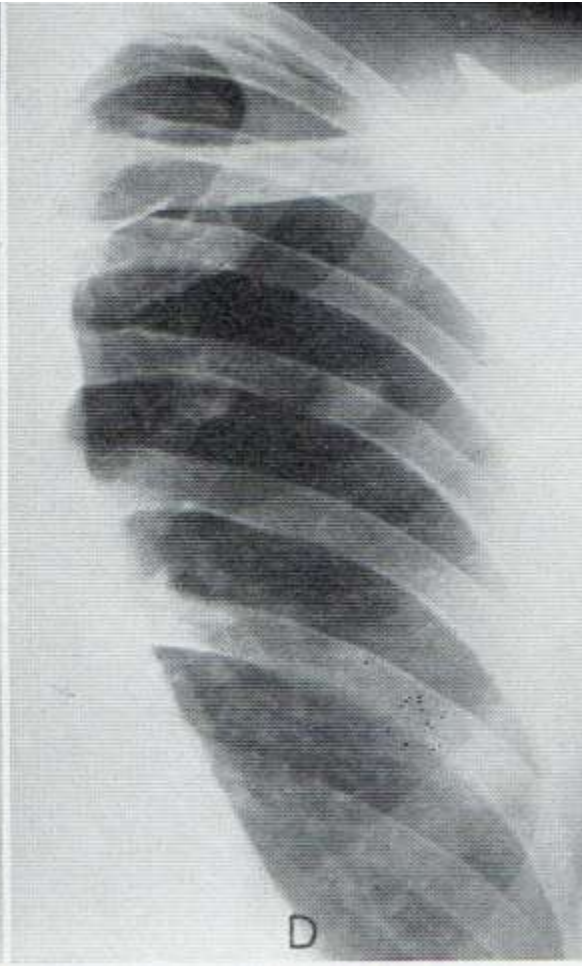
Φυμάτωμα

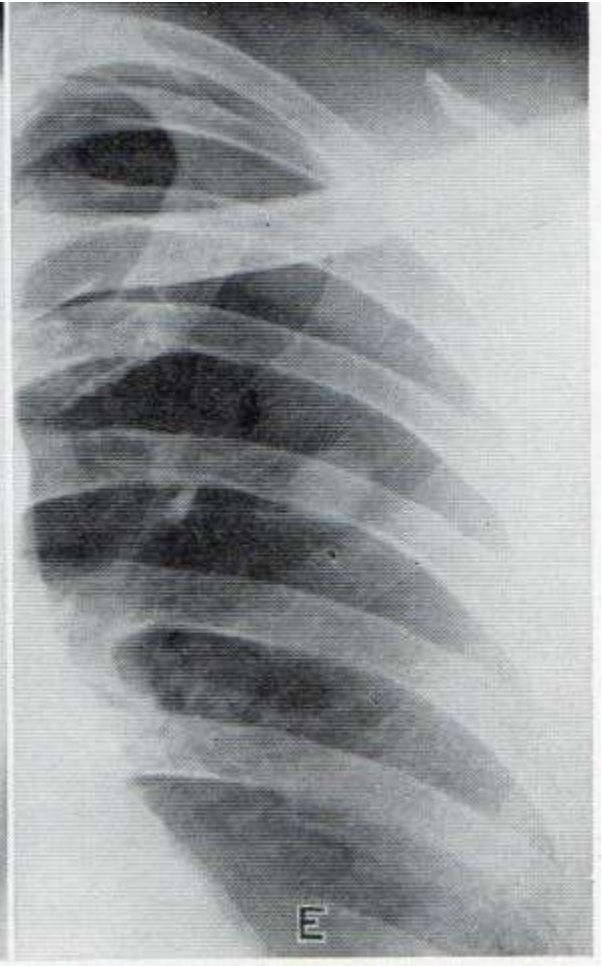
Diseases of the chest 1948



13/8/37



29/3/39

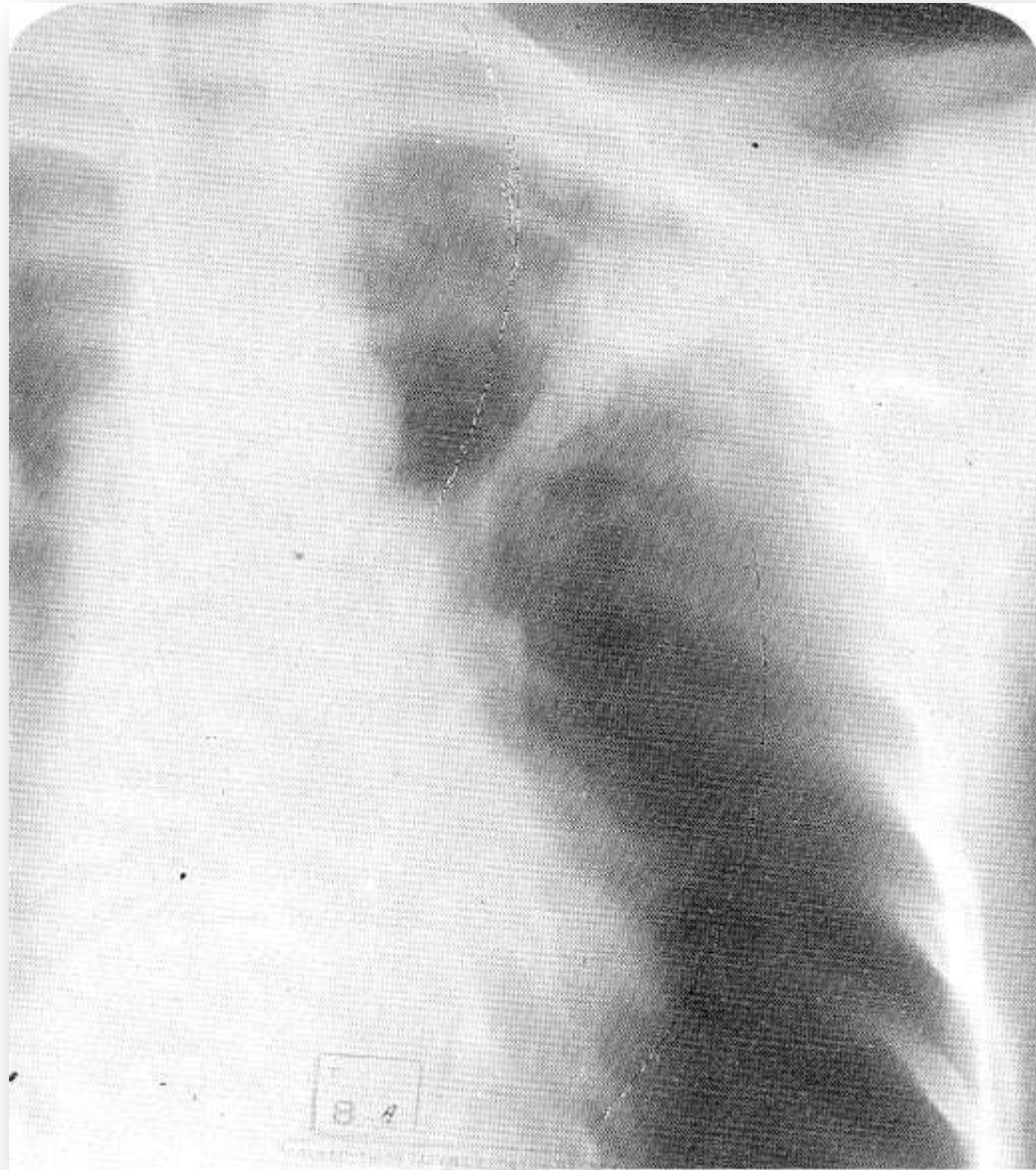


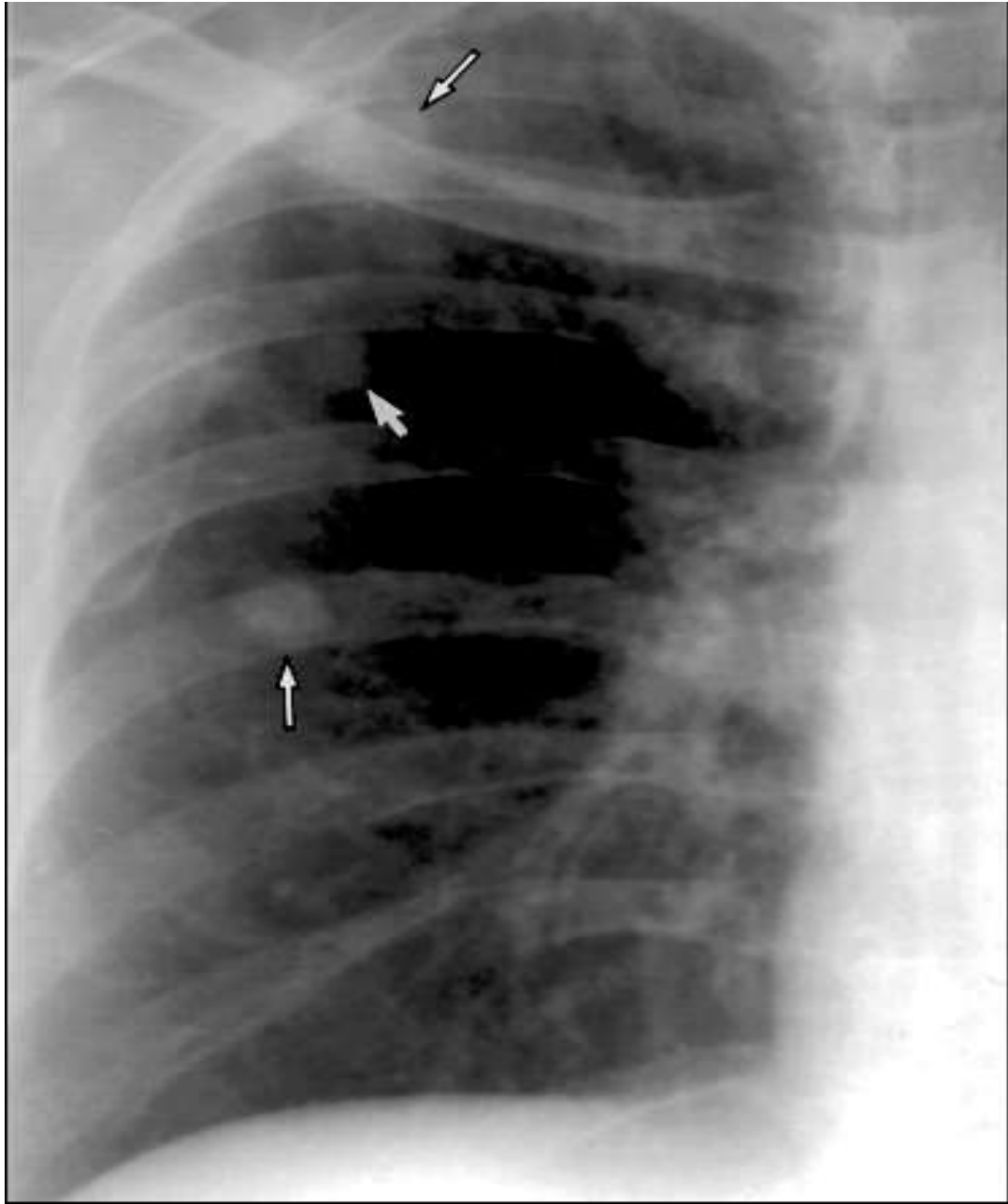
26/12/45

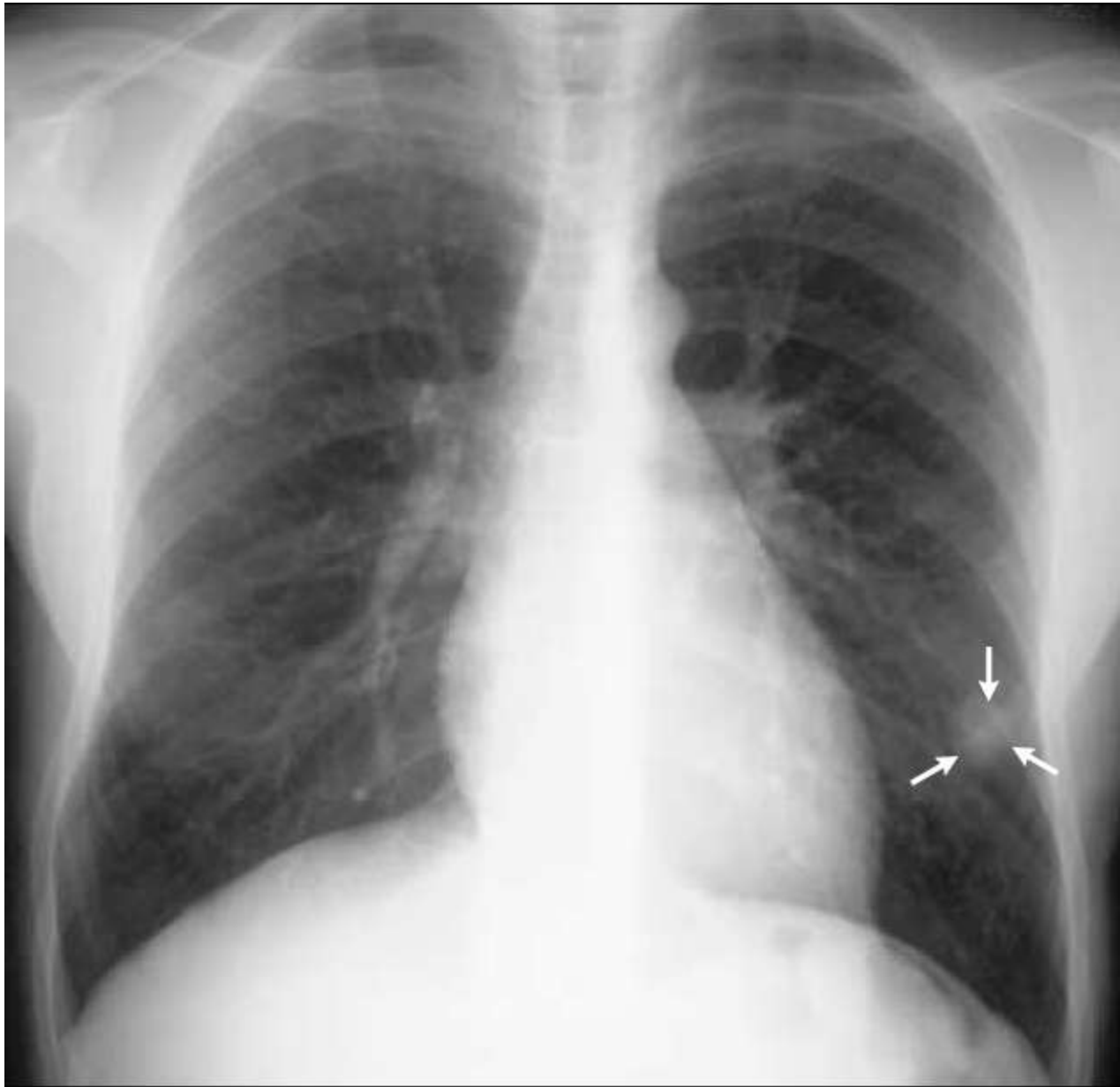Φυμάτωμα

- Στρογγύλη ή ωοειδής πνευμονική εστία 1-8 cm
- Αλληπάλληλες ομόκεντρες στιβάδες δίκην φύλλων κρομμύου περιβαλλόμενες υπό ινώδους κάψας
- Μονήρες ή πολλαπλούν
- Εντόπιση στους άνω λοβούς
(κορυφαία και οπίσθια τμήματα άνω και κορυφαία κάτω λοβών)
- Σύμπτυξη πολλών τυρωδών εστιών προς σχηματισμό μιας μεγαλύτερης σαφώς αφοριζόμενης
- Απόφραξη αποχετευτικού βρόγχου σπηλαίου, κατακράτηση- στερεοποίηση του περιεχομένου του

Πεπληρωμένο σπήλαιο - Φυμάτωμα



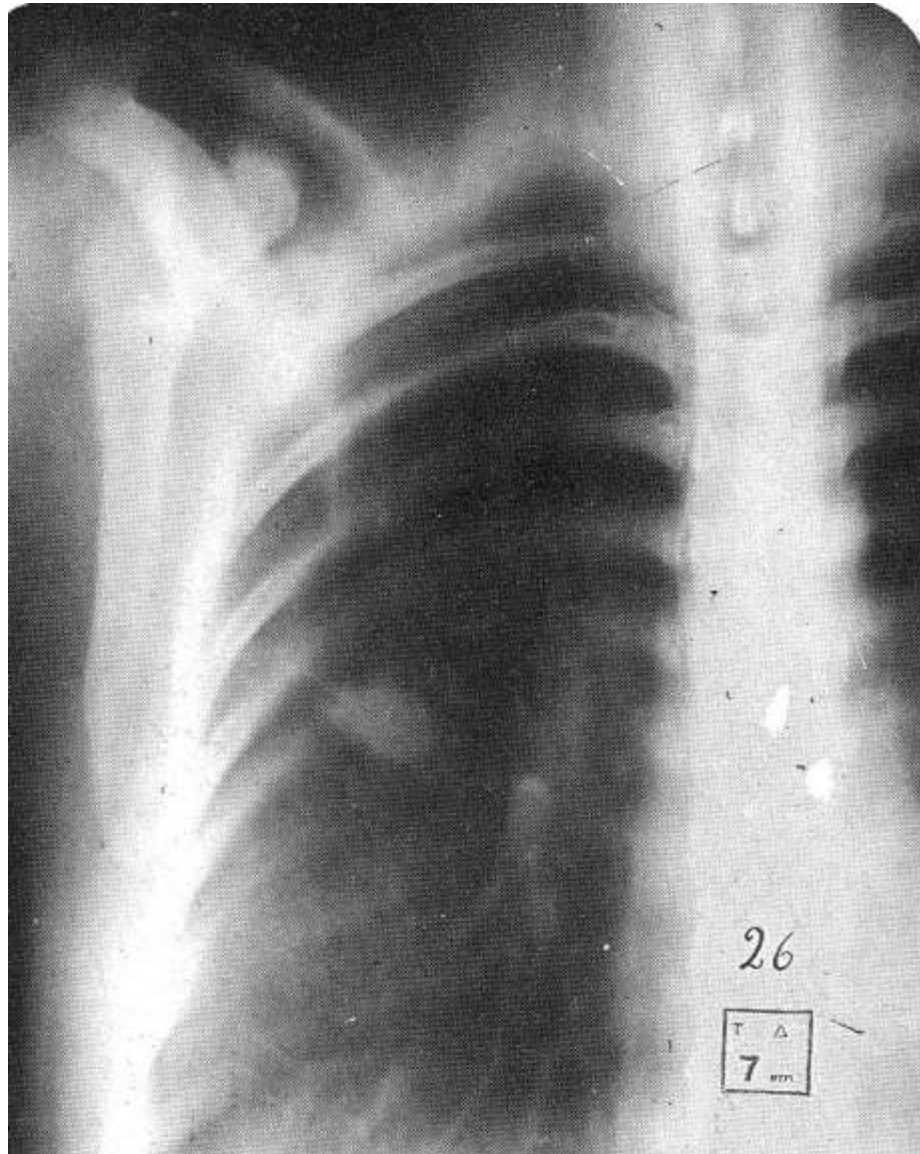




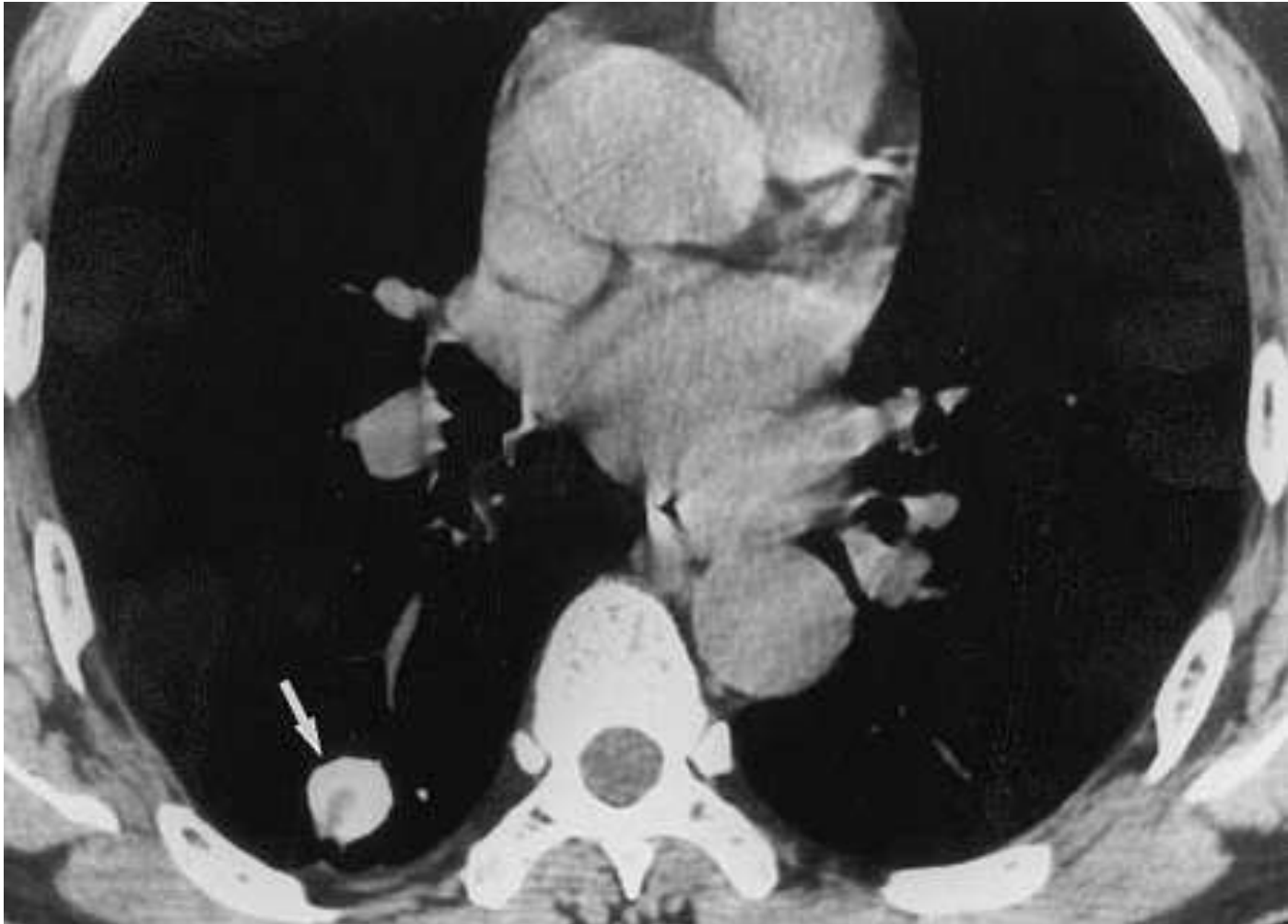Φυμάτωμα

- Αυτόματη ίαση
- Αποτιτάνωση
- Τήξη

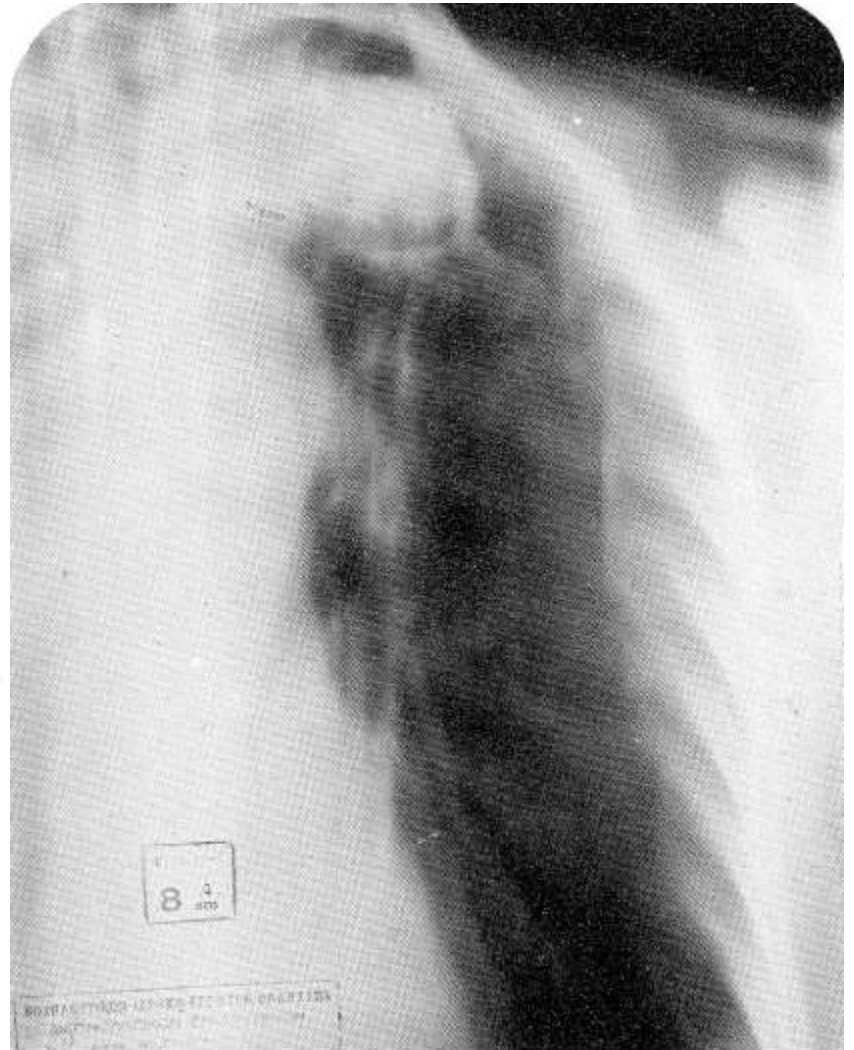
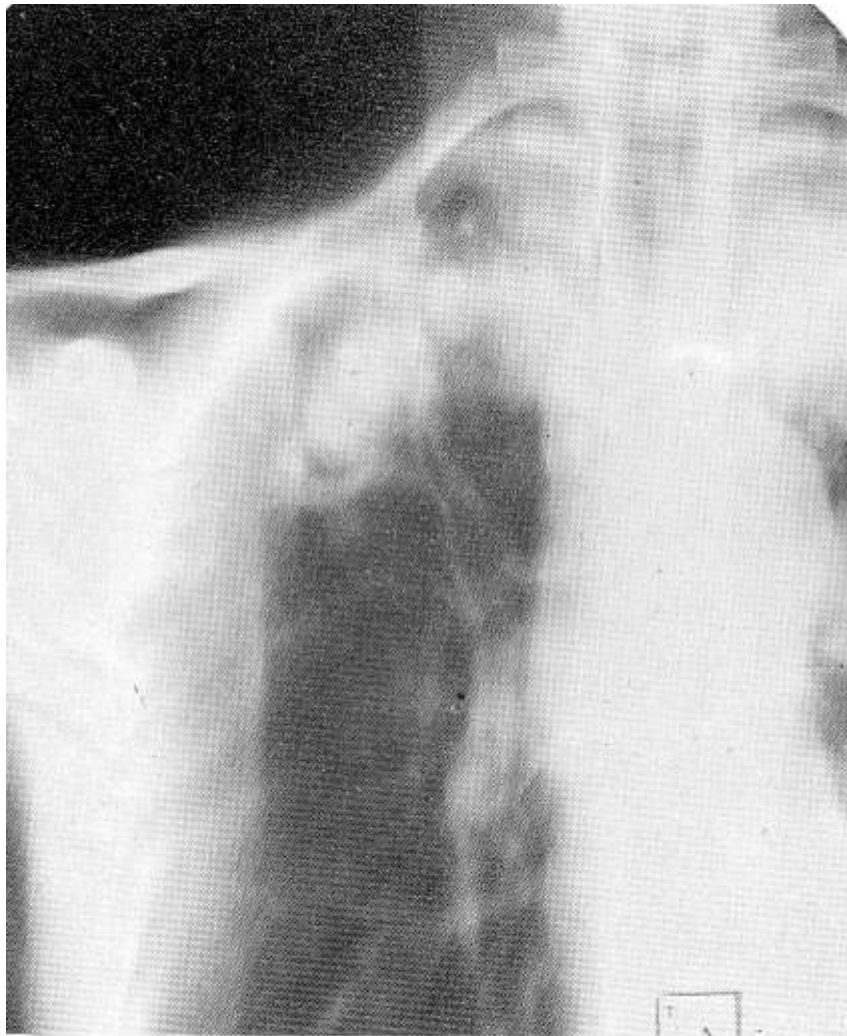Αποτιτανωμένο φυμάτωμα



Αποιτανωμένο φυμάτωμα



Τήξη φυματώματος



Φυμάτωμα

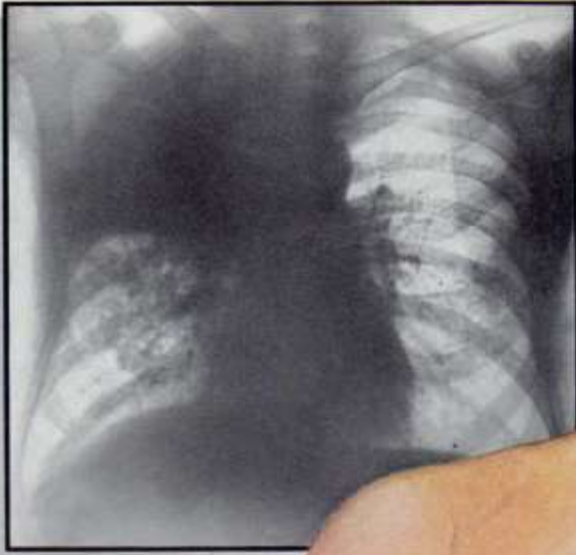
- Χωρίς συμπτώματα

Επί τήξεως

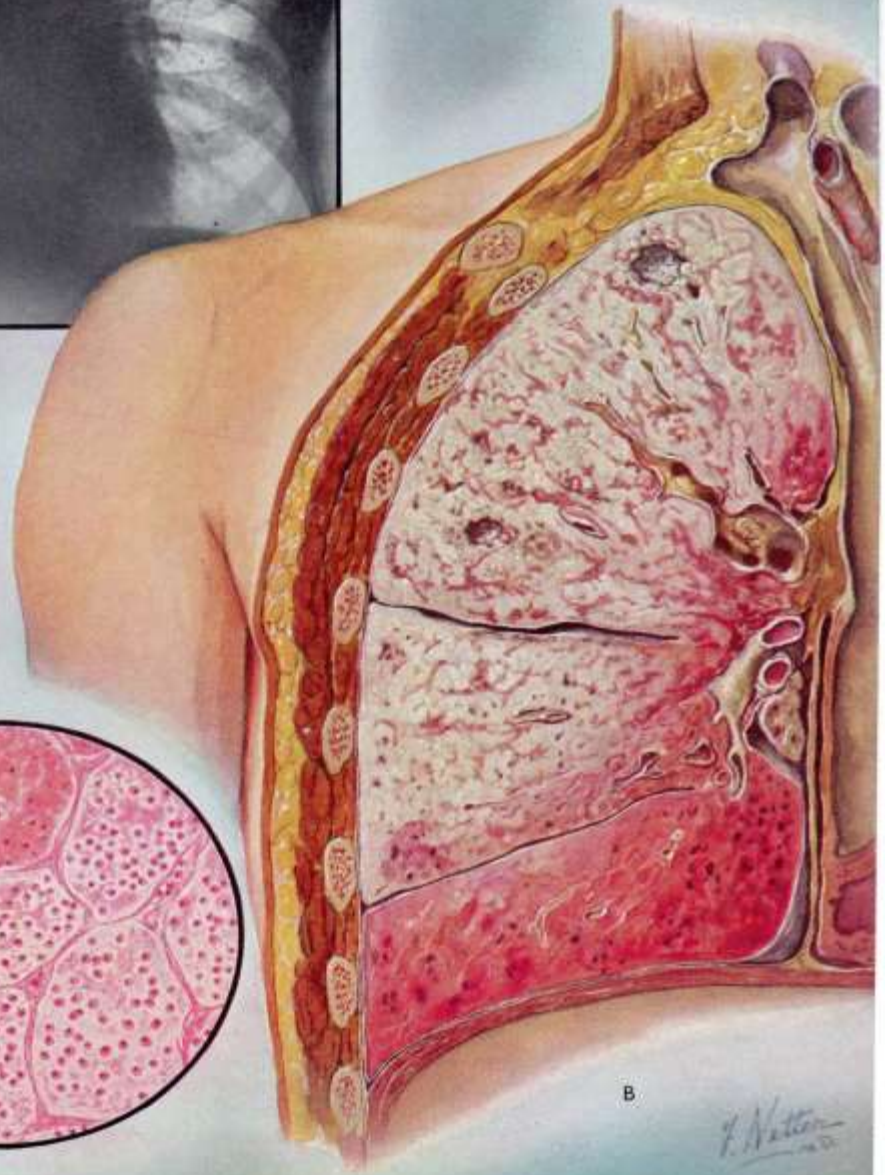
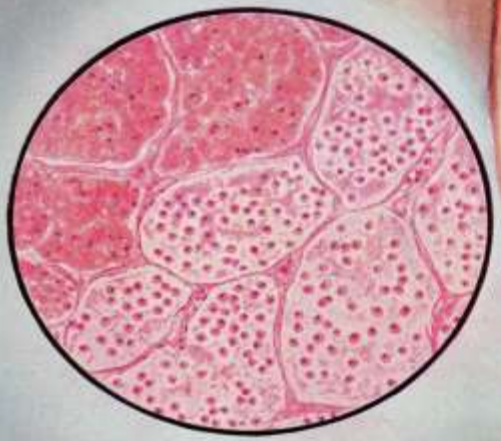
- Έκκεντρη διαύγαση στην ακτινογραφία
- Βήχας, απόχρεμψη
- Πυρετός
- Καταβολή

Μορφές Μεταπρωτοπαθούς Φυματίωσης

- Αρχόμενες μορφές
Πρώιμο διήθημα, Φυμάτωμα
- **Οξείες μορφές**
Τυρώδης πνευμονία, Βρογχοπνευμονία
- Εξελισσόμενες μορφές
Διηθητική, Παραγωγική, Σπηλαιώδης,
Κιρρωτική



A



B

F. Netter
1920

Τυρώδης πνευμονία

- Κλινική εικόνα πνευμονίας
- Εκτεταμένη πύκνωση- τυροειδοποίηση
- Ρευστοποίηση – σπηλαιοποίηση
- Χρονιότητα – ίνωση
- Πύκνωση εκτεταμένη – λοβώδης με ταχεία εμφάνιση διαυγαστικών –νεκρωτικών – περιοχών
- Εντόπιση συχνότερα στους άνω λοβούς

